

# Importancia del diagnóstico y tratamiento multidisciplinario del Trauma Periodontal por Oclusión

German Albertini(\*)    Diego Bechelli(\*)    Aníbal Capusotto(\*)

(\*) Miembros del Grupo de Estudio e Investigación ABC  
Docentes de la Escuela de Postgrado de la Asociación Odontológica Argentina (AOA)  
Miembros de la Asociación Prostodóntica Argentina (APA)  
Miembros de la Sociedad Argentina de Periodontología (SAP)

## Resumen

**En el presente artículo se reveen los conceptos que tratan la problemática del trauma periodontal por oclusión (TPO) desde su comienzo hasta la actualidad. Se describen las consecuencias de las fuerzas oclusales en el periodonto cuando este pierde la capacidad de adaptación ante las mismas o cuando estas exceden la capacidad de adaptación del periodonto. Luego los factores que pueden producir un desequilibrio biomecánico en el sistema gnático necesarios para generar TPO. Por último se propone un enfoque de tratamiento multidisciplinario para cada uno de los tipos de TPO, ilustrando cada uno de ellos con casos clínicos.**

## Summary

**In the present article, concepts that deal with the problematic of the periodontal trauma by occlusion (TPO) from their beginning to the present time, are reviewed. The consequences of the occlusal forces in periodontal tissue are described, when the adaptation capacity is lost or when these forces exceed the adaptation capacity of periodontum. The factors that could produce a biomechanic imbalance in the gnatic system necessary to generate TPO, are described. Finally an approach of multidisciplinary treatment for each one of the types of TPO, are proposed, illustrating each one of them with clinical cases.**

*Palabras claves: trauma periodontal por oclusión, trauma oclusal, bruxismo, fuerzas oclusales, tratamiento integral.*

*Keywords: periodontal trauma by occlusion, occlusal trauma, bruxism, occlusal forces, integral treatment.*

## Introducción

En los primeros años del siglo XX, se consideraba al trauma oclusal como el factor etiológico principal de la enfermedad periodontal (EP) (1). De esta manera cualquier discrepancia oclusal podía producir el desarrollo de periodontitis y por consiguiente el tratamiento y prevención de la misma consistía en realizar el ajuste oclusal de las piezas afectadas (2,3).

El descubrimiento de los microorganismos como etiología de la EP a mediados del mismo siglo (4), ubicó al trauma oclusal como un cofactor en su progresión (5), ya que no provocaba por sí mismo la enfermedad, pero era capaz de modificar su evolución o expresión.

Basados en este concepto, Glickman y Smulow (6) desarrollan la teoría codestructiva, considerando que las fuerzas excesivas sumadas al factor bacteriano aceleraban la progresión de la destrucción periodontal produciendo defectos óseos angulares. Waerhaug (7,8) cuestionó esta teoría resaltando el concepto de que los defectos óseos angulares no son patognomónicos del trauma periodontal por oclusión (TPO). Estos se relacionaban con: la antigüedad de la placa bacteriana, los diferentes niveles del límite amelocementario de dientes vecinos, la irrigación del hueso alveolar y su anatomía.

Con el fin de aclarar estas diferencias, se han desarrollado hasta la actualidad innumerables estudios en animales. Investigaciones en perros beagle y monos ardilla encontraron evidencia histológica de que el trauma periodontal por oclusión (TPO) en presencia de un correcto control de placa bacteriana causaba pérdida ósea pero no necesariamente

perdida de inserción (8-10). Los resultados de estos estudios en animales llegan a la conclusión de que **el trauma oclusal no produce pérdida de inserción** cuando la placa no está presente. Si bien brindan datos importantes del efecto de las fuerzas excesivas sobre el periodonto de los animales estudiados, muestran ciertos aspectos propios del método de investigación y de las características anatómicas de los animales analizados, que dificultan la transferencia de los resultados al ser humano y deben ser analizados con cautela. Puede ser discutido el método mecánico de simulación del trauma que se utiliza en estos estudios, ya que poco se asemeja a los tipos de TPO que se pueden presentar en el sistema estomatognático humano.

De esta manera se hizo necesario realizar investigaciones en seres humanos con la dificultad que ello amerita. El World Workshop in Periodontics afirmó que "los estudios prospectivos del efecto de las fuerzas oclusales en la progresión de la periodontitis no son éticamente aceptables en seres humanos". Como consecuencia, la mayoría de los estudios son descriptivos y/o retrospectivos, ya que realizar ensayos clínicos controlados obligaría a tratar a un grupo de pacientes y dejar otros sin tratar. Conociendo los efectos perjudiciales de la EP, esto sería inaceptable (12).

De todas formas, se han desarrollado algunos estudios clínicos en humanos con resultados variables (14-18). Según Gher M. (13), quien analizó la bibliografía existente hasta 1996, el de mayor relevancia fue el realizado por Burgett et al (17), quien en un estudio aleatorizado y controlado observó que los pacientes que recibían desgaste oclusal como parte de su terapia periodontal, tenían una mayor ganancia de inserción clínica que aquellos que no lo recibían. Estas diferencias eran estadísticamente significativas, pero no lo eran desde el punto de vista clínico. Fleszar et al (18) arribó a los mismos resultados.

Cabe destacar que en estos artículos fue realizado un diagnóstico periodontal exhaustivo de las piezas afectadas, sin mencionar el método científico utilizado para el diagnóstico oclusal. Por otra parte, el único tratamiento oclusal propuesto fue el desgaste dentario (tratamiento por sustracción).

Del análisis de la bibliografía hasta la actualidad surge la necesidad de enfocar el estudio e investigación del TPO no solo a través de parámetros periodontales, sino también incluyendo los factores biomecánicos que pueden producir un desequilibrio del sistema.

Los objetivos de este artículo son:

- 1) Analizar los diferentes tipos de trauma, su etiología y repercusión en el aparato de inserción.
- 2) Establecer los criterios de diagnóstico oclusal.
- 3) Proponer un protocolo de tratamiento.

## Relación entre el periodonto y las fuerzas oclusales

Se conoce como trauma a la injuria mecánica que origina una lesión tisular. El trauma periodontal por oclusión (TPO) será aquella injuria mecánica debida a fuerzas oclusales que producen una lesión en el periodonto de inserción. Consideramos al término TPO como el más apropiado ya que no incluye otras patologías traumatizantes del periodonto (trauma oclusal, traumatismo periodontal, traumatismo por fuerzas ortodóncicas, etc.), enfocando el análisis de la problemática en aquella patología **producto de fuerzas oclusales en un terreno predisponente**.

Estas fuerzas oclusales (funcionales y parafuncionales) se analizan desde sus diferentes variables: origen, intensidad, duración, frecuencia, punto de aplicación y **dirección**. Esta última variable divide a las fuerzas en axiales y no axiales.

En las primeras, los contactos oclusales generan una resultante de la fuerza paralela al eje mayor de la pieza dentaria. De esta manera, el periodonto de inserción recibe presiones que son distribuidas uniformemente logrando la estabilidad dentaria (Figura 01-A). En cambio, las fuerzas no axiales originan resultantes no paralelas al eje mayor del diente y pueden traer aparejado un cambio posicional de la pieza dentaria o un aumento de la movilidad (inestabilidad) (Figura 01-B).

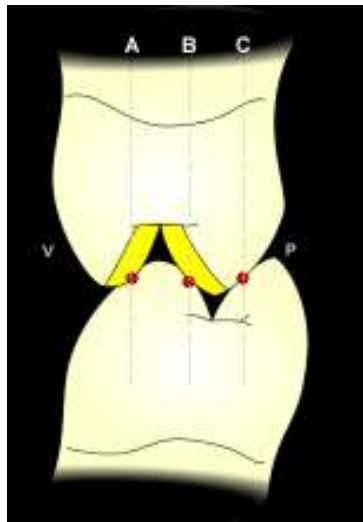


Figura 01 – A

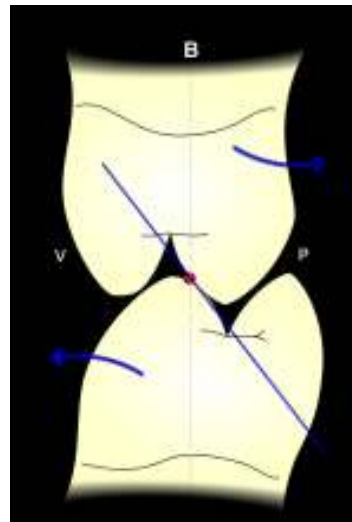


Figura 01 - B

Estas fuerzas no axiales se clasifican en:

**a) unidireccionales** son aquellas fuerzas que al ser aplicadas en la corona clínica en un único sentido, se traducen al periodonto como zonas de presión y tensión en la cortical alveolar. En la zona de presión se observa reabsorción ósea y en la zona de tensión, neoformación. Esto conlleva un cambio de posición de la pieza dentaria.

Las fuerzas unidireccionales se dividen en autolimitantes y progresivas. En las primeras, se observa un trauma agudo que desaparece a través del cambio posicional dentario. Esta pieza dentaria normaliza las características histológicas de su periodonto conjuntamente con una desalineación. Existen casos en que el diente no puede alejarse de la fuerza unidireccional y el cambio posicional se agrava mientras no se resuelva la etiología oclusal (Ej: pacientes desdentados bilaterales posteriores con falta de soporte posterior). A este nuevo concepto lo denominamos **trauma progresivo** y será explicado mas adelante.

**b) multidireccionales** son las fuerzas que reciben las piezas dentarias como consecuencia de movimientos mandibulares parafuncionales que tienen su origen en alteraciones a nivel del sistema nervioso central (SNC), como es el bruxismo. La pieza afectada recibe fuerzas de mayor duración, intensidad, frecuencia y con múltiples direcciones, impidiendo la normalización histológica y el cambio posicional. De esta manera se producen cambios inflamatorios traumáticos, reabsorción ósea, ensanchamiento del ligamento periodontal y, por consiguiente, aumento de la movilidad.

En la bibliografía odontológica, esta situación es denominada **adaptación**. Debemos tener en cuenta que el diente se "adapta" histológicamente a dicha situación adversa, disminuyendo sus capacidades funcionales, ya que la pieza aumenta su movilidad y cambia mínimamente de posición (19).

Otra clasificación (20) surge de analizar el terreno donde pueden actuar estas fuerzas traumáticas (Figura 02). De esta manera se clasifica al trauma en:

- Primario: cuando afecta un periodonto sano de altura normal.
- Secundario: cuando afecta a un periodonto tratado, de altura reducida.
- Combinado: cuando afecta a un periodonto enfermo.

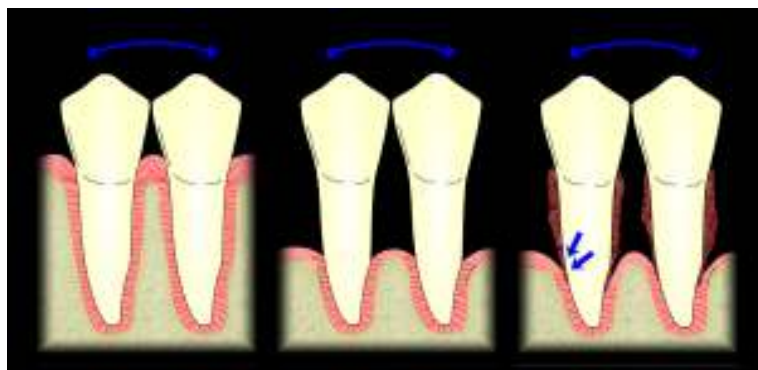


Figura 02

## Relación entre las alteraciones oclusales y el TPO

Como su nombre lo indica la etiología del TPO es de origen oclusal, entendiendo como oclusión no solo a la relación de contacto entre las piezas dentarias, sino al producto de la interacción de todos los componentes del sistema gnático. Por lo tanto, su diagnóstico se basará en el análisis de las estructuras que lo conforman.

El mismo está formado por cuatro pilares fundamentales: sistema neuromuscular, ATM, dientes y periodonto (Figura 03).

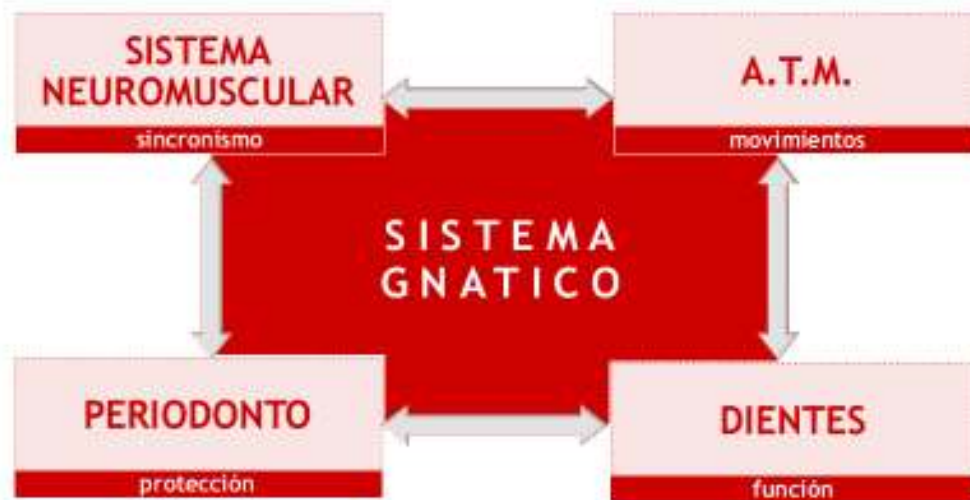

Figura 03

Cada uno de estos componentes tiene su función específica. Las piezas dentarias están anatómicamente preparadas, alineadas y distribuidas tridimensionalmente en el arco para poder absorber en forma fisiológica las fuerzas. Las ATM y los músculos son los encargados del sincronismo, generación de fuerzas y movimiento. El restante eslabón en la cadena de distribución de fuerzas es el periodonto, que las transmite en forma homogénea al tejido óseo. Este sistema está **preparado para generar y absorber fuerzas**, y la delicada interacción de estos cuatro elementos permite el funcionamiento equilibrado en su conjunto. Por lo tanto, una alteración en alguno de los componentes, puede afectar a cualquiera de ellos.

En el caso del TPO, se produce una alteración en el sistema gnático, el resultado de ese desequilibrio se manifiesta en el periodonto. Su etiología puede ser variada, debido a esto se deberá analizar exhaustivamente todo el sistema en la búsqueda de la misma (diagnóstico integral).

Los criterios de diagnóstico oclusal son los siguientes:

### 1) Análisis estático

- A) Examen de tejidos duros dentarios en su área coronaria (presencia/ausencia, caries, abrasiones, fracturas, facetas, etc.) y en su área radicular (caries, abrasiones, abfracciones, área de palanca extraalveolar, etc.).
- B) Alineación tridimensional individual y de conjunto

### 2) Análisis funcional

- A) Movimientos de apertura y cierre: guía anterior (acoplamiento con/sin contacto) y sectores posteriores (contactos múltiples o aislados).
- B) Movimientos excéntricos: guía anterior (eficacia/ineficacia en movimientos propulsivos y laterales) y sectores posteriores (presencia/ausencia de espacios uniformes).
- C) Inducción a la oclusión en relación céntrica: discrepancia entre OH/ORC y clasificación de la OH (fisiológica o patológica).

De este diagnóstico surgirán los factores que **podrían generar TPO en un terreno predisponente**. Estos factores pueden ser múltiples, pero podemos enumerar los más importantes:

- 1) Cambios significativos de posición mandibular
- 2) Ausencia de oclusión posterior
- 3) Desalineaciones dentarias
- 4) Bruxismo / Parafunción

### 1) Cambios posicionales de la mandíbula

La Máxima Intercuspidadación (MI) es la posición en la que se encuentran la mayor cantidad de contactos dentarios entre ambos arcos. Es denominada Oclusión Habitual (OH) y en el 98 % de los casos no es coincidente con la Oclusión en Relación Céntrica (ORC). Esta última, es una posición de oclusión dentaria en la que los cóndilos están centrados en el eje terminal de bisagra (ETB). La diferencia entre dichas posiciones es producto de pequeñas desalineaciones dentarias que interfieren al cerrar la mandíbula en un arco de cierre coincidente con el eje terminal de bisagra. Estas interferencias pueden ser mencionadas en la bibliografía como contacto oclusal prematuro (21).

A partir de este contacto oclusal único la mandíbula realiza un movimiento anterolateral denominado **deflexión**, en donde encuentra la mayor cantidad de contactos dentarios (MI). La posición resultante (OH) estará marcada por engramas neuromusculares que harán cerrar a la mandíbula en esta nueva posición en forma reiterada e inconsciente. Esta posición resultante (OH) es la **más fisiológica** de las posiciones mandibulares en donde la máxima intercuspidadación convive en armonía con una ligera excentricidad mandibular. Pero ante discrepancias marcadas y un terreno predisponente, podemos encontrarnos con una oclusión habitual (OH) patológica, en donde puede verse alterada alguna de las partes del sistema estomatognático anteriormente mencionadas.

Bajo este concepto, se deberán analizar desalineaciones dentarias marcadas que produzcan un cambio posicional mandibular de tal magnitud que atente contra el equilibrio del sistema. Las piezas afectadas son generalmente del sector anterior, donde las manifestaciones más frecuentes están representadas por la dispersión o apiñamiento de los incisivos que reciben este tipo de fuerzas traumatizantes para las cuales no están preparadas desde el punto de vista anatómico.

Las Figuras 04, 05 y 06 corresponden a un paciente que concurre a la consulta por un diastema entre 1.2 y 1.3. Este diastema se produce posteriormente a la rehabilitación del implante 3.6. El diagnóstico oclusal determina una deflexión generada por un contacto prematuro producto de la desalineación de la corona de dicho implante. En la Figura 07 se observa la corona desalineada y en la Figura 08 la corona provisoria que no interfiere con el cierre. En este momento se realiza un ajuste oclusal en ORC y, luego se comienza con la ortodoncia.

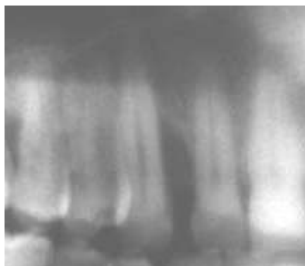


Figura 04

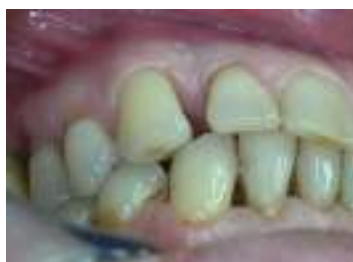

Figura 05

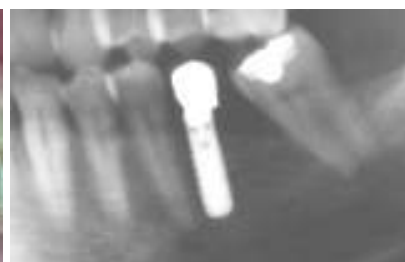

Figura 06

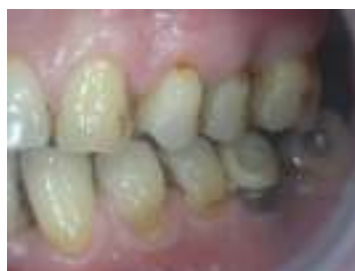

Figura 07

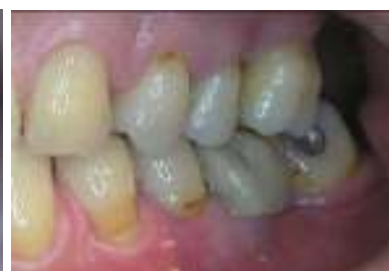

Figura 08

## 2) Ausencia de oclusión posterior

Cada pieza dentaria está preparada para una función específica dentro del sistema gnático. Su ubicación dentro del arco, la anatomía de sus raíces, los niveles de oclusión de su cara funcional y la relación con sus dientes vecinos y antagonistas, son factores particulares de cada una de ellas y las hacen únicas para el desarrollo integral de sus funciones.

Así pues, las piezas posteriores serán las encargadas de detener el cierre mandibular a través de los múltiples contactos entre pares antagónicos. Estas fuerzas son absorbidas por los infinitos anillos de fibras colágenas que componen el ligamento periodontal, transmitiendo suaves presiones y, de esa manera, protegiendo al resto de los componentes del sistema (ATM, hueso alveolar, dientes anteriores, etc.). Este es uno de los pilares de lo que se denomina Oclusión Mutuamente Protegida (Figura 09).

Cuando se pierden los contactos posteriores (por extracciones, facetas, desgaste de las caras oclusales de prótesis removibles, falta de pares antagónicos, etc.), estas fuerzas no son distribuidas uniformemente y otras estructuras son sobrecargadas. Los principales afectados son los dientes anteriores y las ATM (Figura 10).

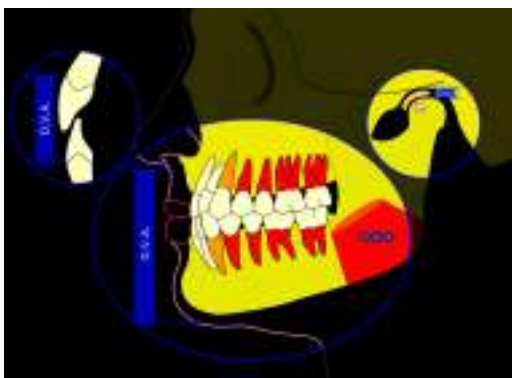

Figura 09

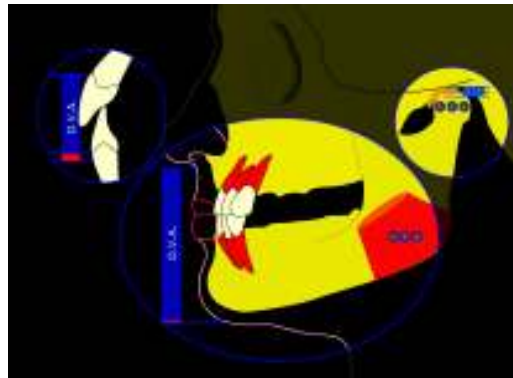


Figura 10

Cuando las piezas anteriores sean las afectadas por sobrecarga, hay múltiples signos que se pueden observar clínicamente: dispersión de la guía antero superior, apiñamiento de la guía antero inferior, descementado de pernos y/o coronas, fracturas radiculares en dientes endodónticamente tratados, etc.

En estos casos se presenta un tipo de trauma especial al que denominamos **trauma unidireccional progresivo**. A diferencia del trauma unidireccional autolimitante, en el cual la pieza evita la fuerza cambiando de posición, las piezas anterosuperiores no pueden evitar recibir el embate de las piezas inferiores durante el cierre. Este fenómeno ocurre debido a la ausencia de topes y estabilizadores de cierre que presentan las superficies oclusales de premolares y molares, transgrediéndose los principios de la Oclusión Mutuamente Protegida y Compartida.

A nivel de la ATM se producirá una sobrecompresión del disco por pérdida de la dimensión vertical posterior, ya que los maseteros y pterigoideos internos (músculos elevadores) poseen una localización anatómica de vecindad y la fuerza tendrá su máxima expresión en esa área.

En las Figuras 11 a 14 se observa un paciente con enfermedad periodontal tratada y con ferulización de las piezas anterosuperiores como tratamiento de la hiper movilidad.

La Figura 14 muestra la pérdida ósea marcada en las piezas 11-21-22 cuya etiología es de origen inflamatorio, pero con un componente traumático, producto de la ausencia de oclusión posterior correcta y el consiguiente contacto en cierre de las piezas anterosuperiores. Este trauma unidireccional progresivo no cesará hasta que sea recuperada la dimensión vertical mediante la rehabilitación de los sectores posteriores en una nueva posición mandibular terapéutica (ORC). De esta forma se eliminarían los contactos nocivos del sector anterior.

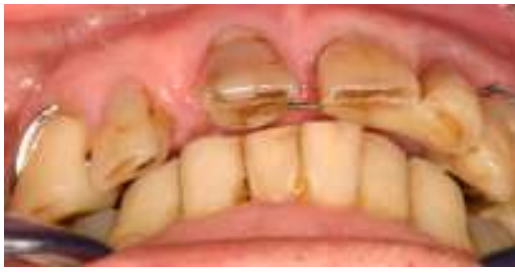

Figura 11

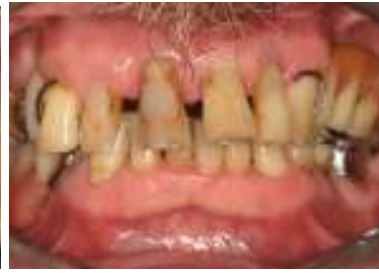

Figura 12

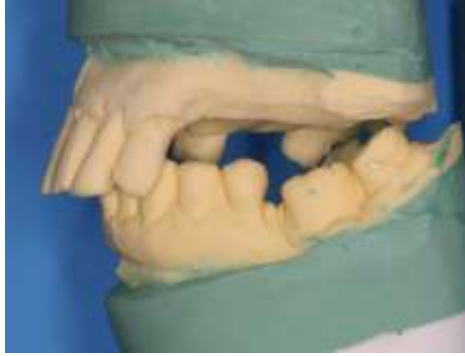

Figura 13

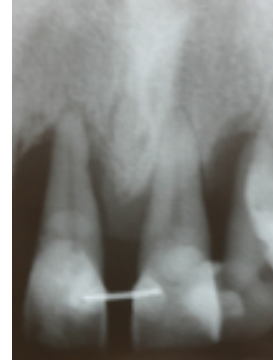

Figura 14

### 3) Desalineaciones dentarias

Las desalineaciones dentarias de las piezas posteriores están en íntima relación con los cambios de posición de la mandíbula ya que generan microplanos interferentes con el cierre, resultando en un desplazamiento hacia una máxima intercuspidad.

El análisis de las pequeñas o grandes desarmonías de posición es de vital importancia al momento del diagnóstico inicial del trauma periodontal por oclusión.

Aquí reconocemos dos variantes: el trauma directo a la pieza desalineada o el cambio en la posición mandibular producto de una pieza desalineada. Es decir que el diente desalineado puede ser traumatizado por el contacto con el antagonista (*trauma directo*) o bien, debido a su malposición, crear un plano inclinado por donde la mandíbula se desplaza pudiendo traumatizar a otra pieza dentaria (*trauma indirecto*).

En las Figuras 15, 16 y 17 se observa un ejemplo de trauma indirecto de la pieza 1.1 debido a la deflexión mandibular generada por la desalineación de la pieza 4.7.

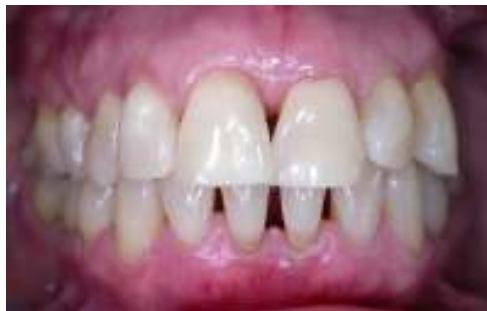

Figura 15

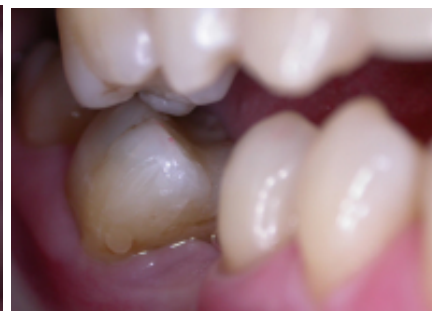

Figura 16

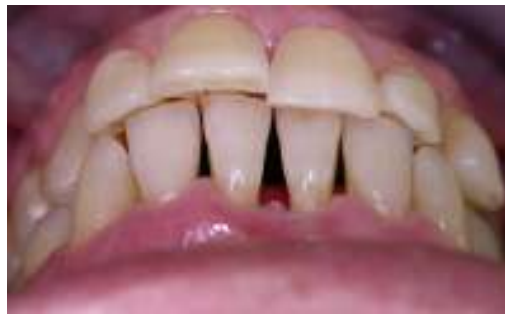

Figura 17

En cuanto al trauma directo de la pieza desalineada, se observa que el periodonto de la misma no logra soportar la fuerza recibida y comienzan a producirse cambios histológicos específicos.

Este trauma podrá ser uni o multidireccional, dependiendo de la dirección de la fuerza. El ejemplo mas claro de trauma unidireccional es el de un contacto prematuro (estabilizadores) mientras que el trauma multidireccional se observa en piezas posteriores desalineadas que participan en movimientos de lateralidad del lado de trabajo y del lado de balance (bruxismo).

#### 4) Bruxismo / Parafunción

Se define al bruxismo como al acto de apretar o rechinar los dientes en forma conciente o subconsciente. Vastas son las diferencias entre la función y la parafunción. Las mismas se enumeran en la Figura 15:

FUNCIÓN	PARAFUNCIÓN
Oclusión en áreas céntricas.	Oclusión en áreas excéntricas.
Fuerzas musculares normales.	Fuerzas musculares aumentadas.
Resultante axial de las fuerzas.	Resultante lateral de las fuerzas.
Contactos dentarios esporádicos.	Contactos dentarios semicontínuos.
Correcto umbral de percepción.	Aumento del umbral de percepción.
Sin potencial patogénico.	Alto potencial patogénico.

Figura 18

Considerando al sistema gnático como una unidad funcional conformada por cuatro elementos (ver Factores oclusales relacionados al TPO), la presencia de una actividad parafuncional podrá afectar a cualquiera de ellos individualmente o al conjunto.

Es decir, cuando hablamos de trauma periodontal por oclusión el elemento que se afecta es el periodonto, encargado de la protección. Cuando las condiciones periodontales son resistentes, será otro eslabón de la cadena el que se vea injuriado. Por ejemplo: si son los dientes, aparecerán facetas, fracturas o fisuras, si son los músculos habrá contracturas o mialgias y si son las ATM podrán apreciarse diversas disfunciones (sobrecompresión, dolores, etc.).

Este sistema al que hacemos referencia, está capacitado para soportar una posible parafunción, pero será el factor tiempo el que determine hasta que momento. Aquí el profesional cumple un rol preventivo mediante el diagnóstico precoz de signos de bruxismo y de esa forma evitar la destrucción a la que se ven sometidas estas bocas.

En las Figuras 19 y 20 se observa un paciente con un trauma periodontal multidireccional en 47. La desalineación de la pieza por ausencia de 46, sumada a la ineficacia de la guía anterior por facetamiento, conlleva a dicha pieza a contactar en movimientos excursivos mandibulares propios de la actividad parafuncional. La Figura 21 corresponde a la



radiografía de la pieza 4.7 en la que se observa una pérdida ósea angular, producto de una reacción inflamatoria crónica sumada a la parafunción.

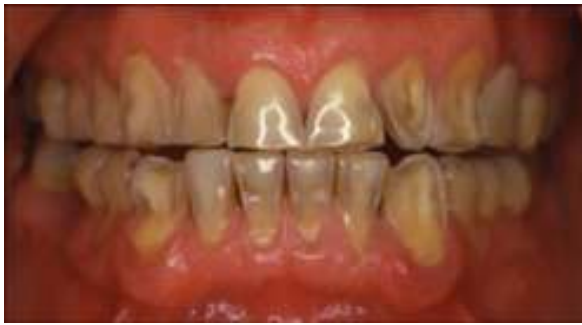

Figura 19

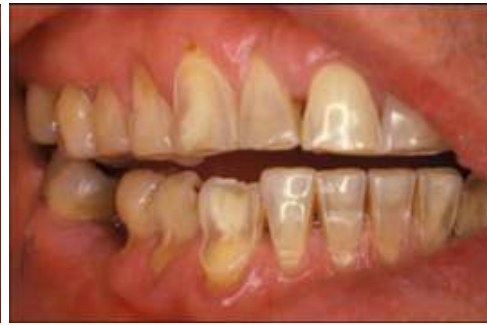

Figura 20

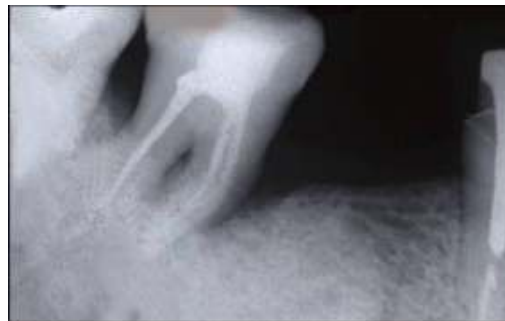

Figura 21

## Tratamiento integral del TPO

Realizado el diagnóstico, se deberá confeccionar un plan de tratamiento personalizado. En este plan debemos resaltar tres cosas:

- Tener en cuenta que cada componente del sistema, en este caso las piezas dentarias y su periodonto, cumplen una función específica. Su ausencia en forma total o parcial provoca un desequilibrio que puede traer aparejada o no patología. Por lo tanto, ya que el problema afecta a todo el sistema, se deberá tener un **enfoque multidisciplinario** para encarar su solución.
- Nuestro **objetivo de tratamiento** es la consolidación de una **Oclusión Orgánica** que permita la adecuada distribución de las fuerzas funcionales y parafuncionales que puede generar el sistema.
- Tener una **sistematización de diagnóstico y tratamiento**, para optimizar el logro de ese objetivo.

La bibliografía hasta la actualidad propone al desgaste oclusal de la pieza afectada y/o la ferulización como tratamientos de elección del TPO (20). Recordemos que la etiología del mismo, surge de una alteración en el sistema oclusal y que su tratamiento por lo tanto debe apuntar a resolver la causa (desequilibrio oclusal) y no solo su efecto (pieza traumatizada).

Para ello nos valemos de todos los tratamientos que la odontología incluye, y que podemos agrupar en: **corrección** (ortodoncia, ortopedia, cirugía correctiva), **adición** (operatoria, prótesis), **sustracción** (desgaste selectivo) y **mixtos** (combinación de los anteriores).

En esta sección se desarrolla un protocolo de tratamiento que presenta dos variables: la primera de ellas tiene en cuenta la presencia o ausencia de enfermedad periodontal en el diente traumatizado; la segunda, el tipo de fuerza que actúa sobre ese periodonto. Estas variables se resumen en Figura 22:

	Periodonto sano	Periodonto enfermo
Fuerza unidireccional.	1- Diagnóstico oclusal. 2- Tratamiento de la etiología oclusal y/o del diente enfermo.	1- Tratamiento periodontal. 2- Diagnóstico oclusal. 3- Tratamiento de la etiología oclusal y/o del diente enfermo.
Fuerza multidireccional.	1- Diagnóstico oclusal. 2- Tratamiento de la etiología oclusal y/o del diente enfermo. 3- Placa oclusal orgánica.	1- Tratamiento periodontal. 2- Diagnóstico oclusal. 3- Tratamiento de la etiología oclusal y/o del diente enfermo. 4- Placa oclusal orgánica.

Figura 22

## 1 - Periodonto sano

Ante la ausencia de signos y síntomas de una enfermedad periodontal activa, el primer paso será realizar un minucioso diagnóstico oclusal que nos permita detectar cuales son los factores responsables del TPO. De esta manera, una vez identificados los mismos, se resuelven dependiendo del tipo de fuerza:

**Fuerza unidireccional autolimitante (FUA):** el signo mas común de este tipo de trauma es la presencia de un diastema en el sector antero superior producto de una deflexión mandibular generada por una desalineación marcada de alguna pieza posterior. De esta manera, los incisivos entran en franco contacto (TPO) en OH, se alejan de la fuerza y estabilizan su periodonto. Como resultado de este proceso, queda una pieza con periodonto histológicamente sano, pero desalineada.

El orden del tratamiento será:

- 1) Tratamiento de la etiología oclusal: alinear la pieza que generó la deflexión (ortodoncia, desgaste o prótesis).
- 2) Tratamiento de las piezas afectadas: Reposicionamiento de las mismas (ortodoncia o prótesis, etc.).

Caso clínico FUA: en la Figura 23 se observan los diastemas generados por una deflexión mandibular. ] El montaje de modelos en ORC nos marca el contacto prematuro. El consecuente cambio posicional de la mandíbula produce contactos en el sector anterior y la aparición de diastemas. En las Figuras 25 y 26, se ilustra la ortodoncia como tratamiento de la etiología (desalineaciones y contactos prematuros) y como tratamiento de de las piezas afectadas (cierre de diastemas).

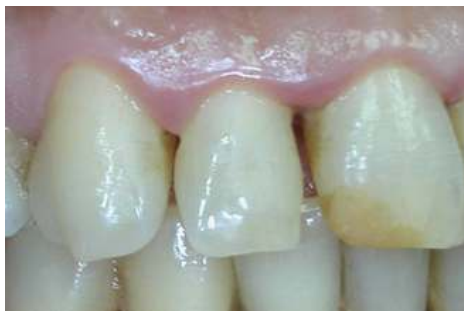

Figura 23

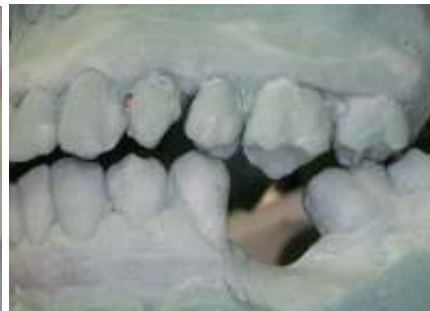

Figura 24

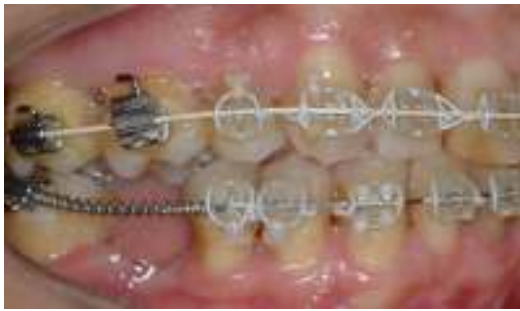

Figura 25

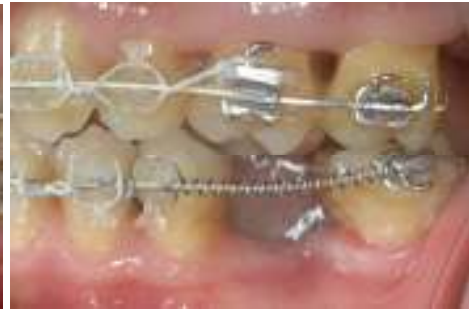

Figura 26

**Fuerza unidireccional progresiva (FUP):** debido a que estas fuerzas son producto de la falta de soporte posterior (ausencias totales o parciales de piezas dentarias o pérdida de su anatomía oclusal), el orden del tratamiento será:

- 1) Tratamiento de la etiología oclusal: restitución de sectores posteriores con anatomía oclusal correcta (adición). Esto permitirá devolver la dimensión vertical y la estabilidad en cierre.
- 2) Tratamiento de las piezas afectadas: Reposicionamiento de las mismas (ortodoncia o prótesis, etc.)

Caso clínico FUP: en las Figuras 27 y 28 se observa una paciente con pérdida de dimensión vertical posterior por múltiples ausencias y la consecuente dispersión de la guía anterior. En las Figuras 29 y 30 se muestra el montaje en articulador donde el encerado/enfilado terapéutico brindará el objetivo final de tratamiento. En un inicio, el tratamiento consistirá en aumentar la dimensión vertical y brindar OMC a través de una prótesis removible transitoria (Figura 30). De esta manera se crean las condiciones favorables para que mediante ortodoncia se alineen las piezas afectadas (Figuras 31 y 32).

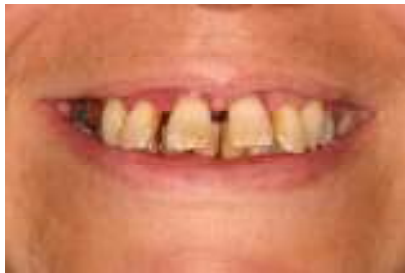

Figura 27

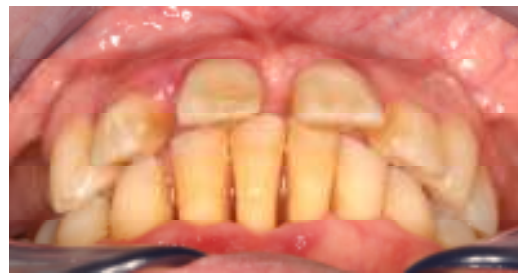

Figura 28

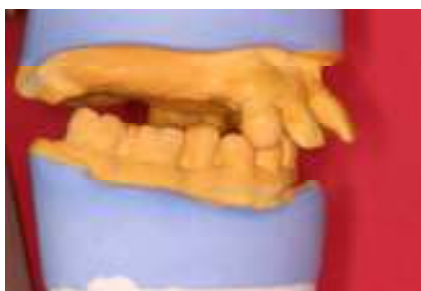

Figura 29

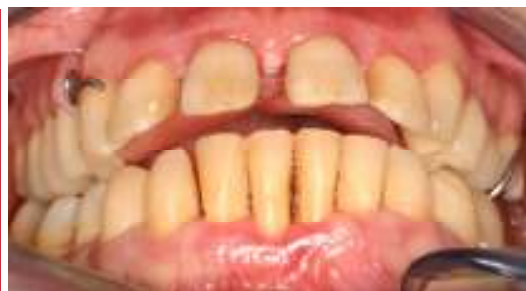

Figura 30

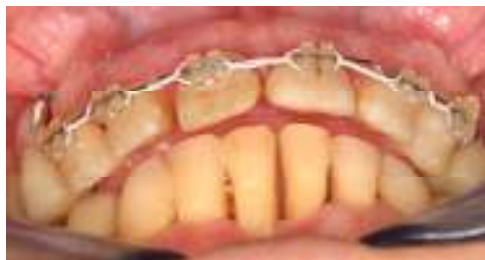

Figura 31

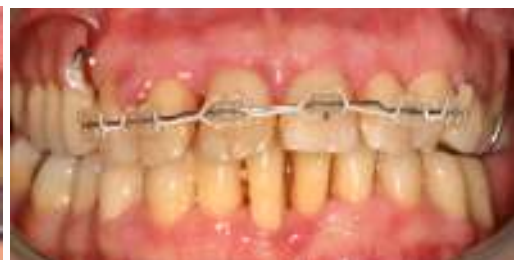

Figura 32

**Fuerza Multidireccional (FM):** Son las fuerzas que reciben una o más piezas dentarias como consecuencia de movimientos mandibulares parafuncionales, que tienen como origen al bruxismo. Debemos determinar si la pieza afectada corresponde a la guía anterior o a los cuadrantes posteriores.

Si pertenece a la **guía anterior**, la pieza no está en condiciones biomecánicas de cumplir su función desoclusiva, ya sea por pérdida ósea provocada por enfermedad periodontal previa que aumenta el brazo de palanca extraalveolar o por características anatómicas desfavorables (biotipo periodontal).

El orden del tratamiento será:

- 1) Corregir algún tipo de desalineación que pueda haber afectado a las piezas anteriores
- 2) Instalación de una placa oclusal orgánica ferulizadora que brinde los requisitos de oclusión y desoclusión para los cuales no estaban capacitadas las piezas dentarias naturales.

Si la pieza afectada es del **sector posterior**, debemos analizar si es por causa de una desalineación de la misma, o por ineficacia de la guía anterior.

En el primer caso el tratamiento será:

- 1) Corrección, adición o sustracción en la pieza desalineada.
- 2) Instalación de una placa oclusal orgánica.

Si es por ineficacia de la guía anterior:

- 1) Corrección (ortodoncia) o adición (operatoria o prótesis) de la guía anterior.
- 2) Instalación de una placa oclusal orgánica.

Caso clínico FM: En las Figuras 33 a 36 se observa un paciente bruxómano con estado periodontal sano de 26 años de edad con dispersión superior y apiñamiento inferior de la guía anterior producto de las fuerzas parafuncionales. El análisis de los modelos montados en articulador determina la necesidad de un aumento de dimensión vertical (por facetamiento de sectores posteriores) y de ortodoncia (desalineaciones de la guía anterior superior e inferior). Este tratamiento se planifica a través de encerados correctivos de los modelos de estudio (Figuras 37 y 38). En las Figuras 39 y 40 se observa la restitución de la dimensión vertical mediante coronas provisionarias que devuelven la anatomía oclusal perdida y el tratamiento de ortodoncia respectivamente. La rehabilitación final será mediante coronas de porcelana sin metal en los sectores posteriores y reconstrucciones con composite de la guía anterior (Figura 41)

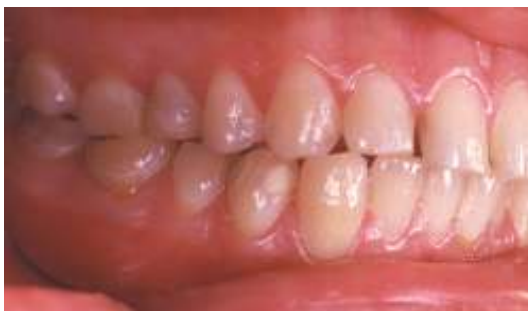

Figura 33

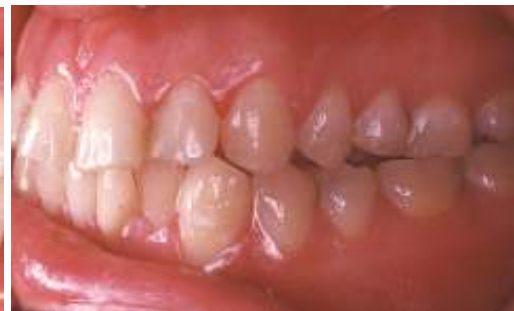

Figura 34

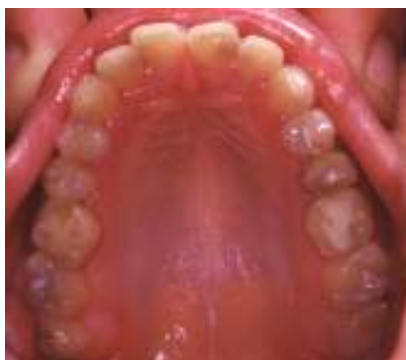

Figura 35

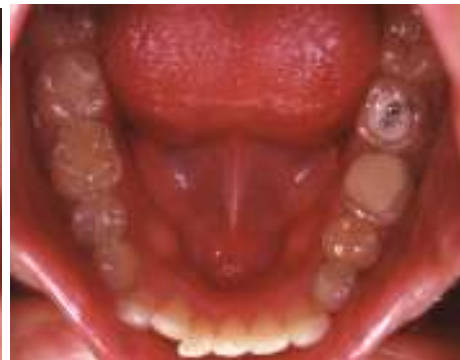

Figura 36

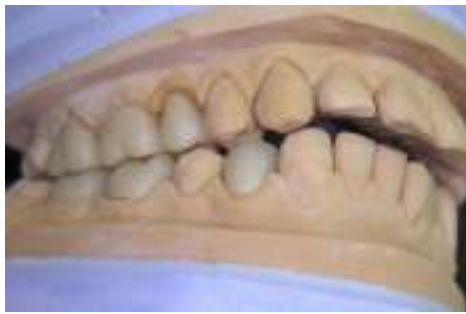

Figura 37

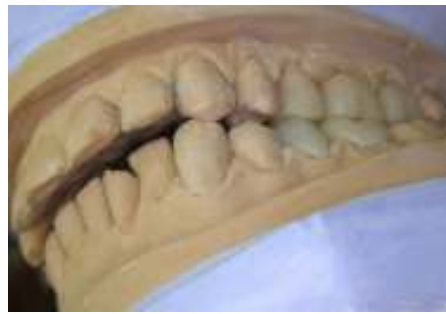

Figura 38

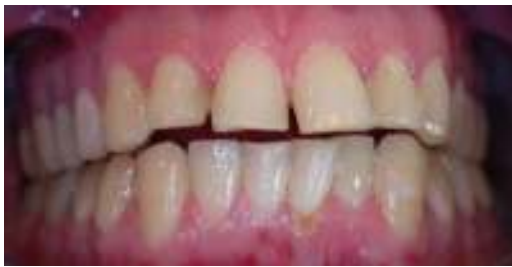

Figura 39

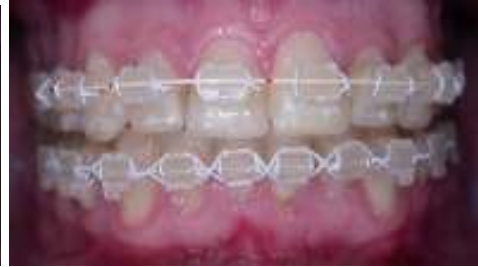

Figura 40

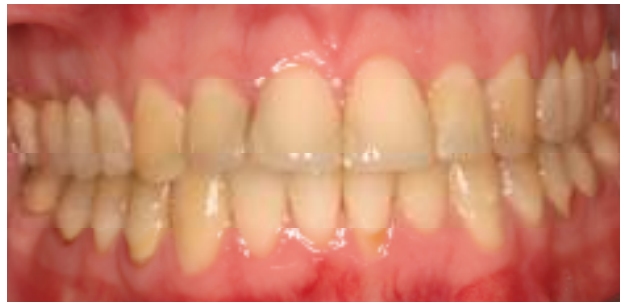

Figura 41

## 2 - Periodonto enfermo

Cuando el TPO ocurre sobre un periodonto enfermo, la primera etapa del tratamiento se centra en resolver la infección periodontal mediante las terapias convencionales (raspaje y alisado, enseñanza de higiene oral, cirugías, etc.).

Tratada la enfermedad periodontal, se actúa como un periodonto sano: diagnóstico y tratamiento multidisciplinario al igual que en los casos anteriores.

Caso Clínico PE: Paciente tratado periodontalmente, portador de una prótesis parcial removible superior y de prótesis fija en sectores posteriores inferiores (Figura 42). El sector antero inferior presenta apiñamiento y en el antero superior se observa aumento del tamaño mesiodistal de 1.1-2.1, debido a la presencia de reconstrucciones de composite que ferulizan y cierran el diastema entre las mismas (Figura 43). En cierre (OH) presenta contacto de las piezas anteriores con frémito en 1.1-2.1. La pérdida de dimensión vertical y de oclusión mutuamente protegida y compartida, determinan que esta OH es patológica. Radiográficamente se observan pérdidas óseas localizadas (Figura 44). El diagnóstico final determina la presencia de un ***trauma periodontal por oclusión del tipo unidireccional progresivo.***

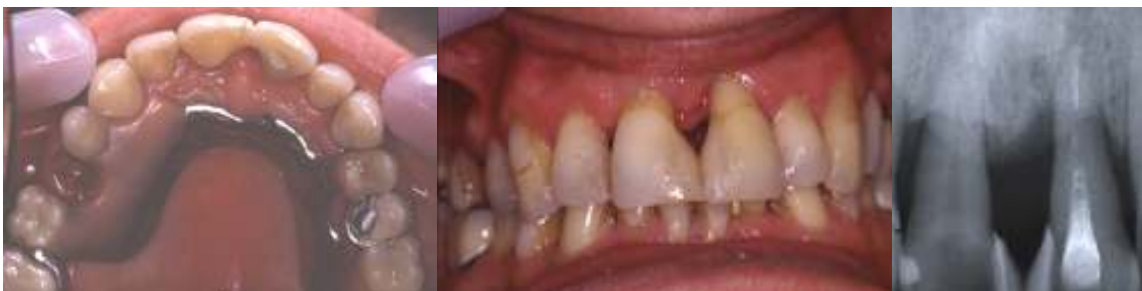

Figura 42

Figura 43

Figura 44

El plan de tratamiento es el siguiente:

- 1) Tratamiento periodontal no quirúrgico (terapia básica) y mantenimiento cada 3 meses
  - 2) Aumento de DV mediante prótesis fija y removible transitoria, brindando una oclusión terapéutica
  - 3) Ortodoncia para alineación de la guía anterior (Figuras 45 y 46)
  - 4) Levantamiento de seno maxilar y colocación de implantes en los sectores posteriores (Figuras 47 y 48)
  - 5) Prótesis fija en sectores posteriores (Figuras 49 y 50)
- En la Figura 51 se observa la estabilidad de la pieza 21 a 7 años, sin necesidad de ferulización gracias a las **condiciones oclusales favorables**.

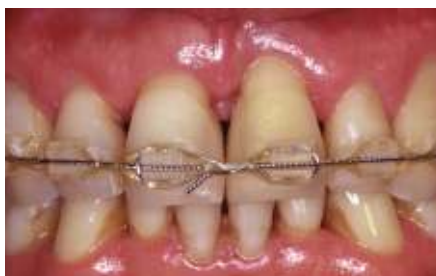

Figura 45

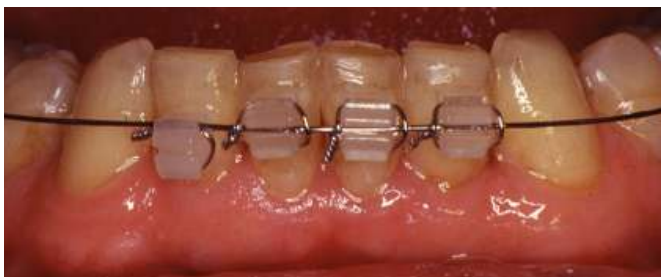

Figura 46

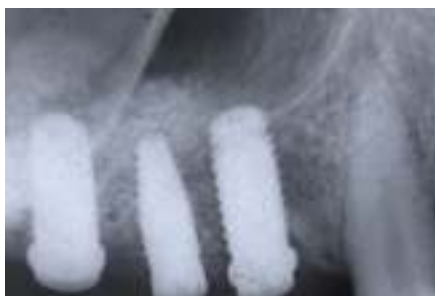

Figura 47

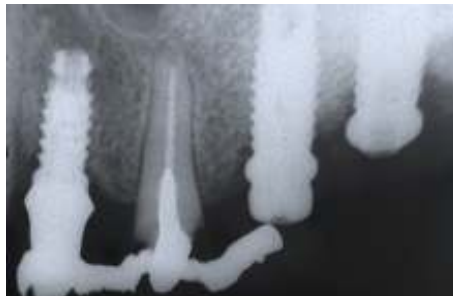

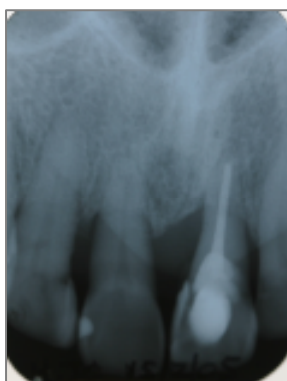
Figura 48

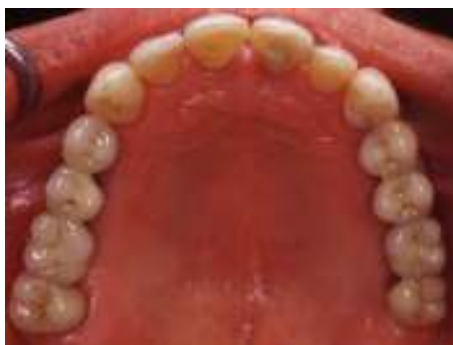

Figura 49

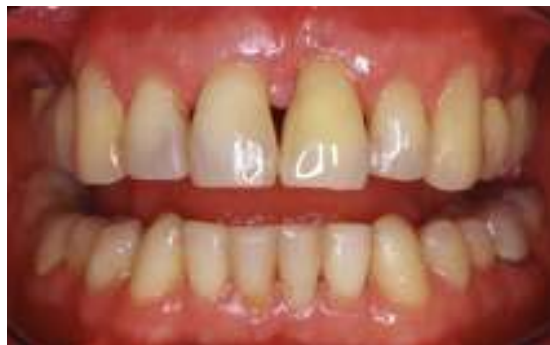

Figura 50



## Conclusión

Durante el siglo pasado la relación entre las fuerzas oclusales y el inicio y progresión de la EP ha sido un tema controvertido. Como muestra la bibliografía, no hay dudas de que el origen de la EP es multifactorial, y ***nada tiene que ver con patrones mecánicos***.

La mayoría de los trabajos de investigación sobre TPO incluyen un diagnóstico periodontal minucioso pero un somero diagnóstico oclusal, no existiendo un consenso en la metodología de cómo realizarlo ni las variables a incluir. Debido a esto, la interpretación de los resultados de estas investigaciones puede generar lecturas erróneas: un plan de tratamiento bien fundamentado deberá partir de un correcto diagnóstico integral.

La bibliografía hasta la actualidad muestra como únicas posibilidades de tratamiento el desgaste selectivo de la pieza afectada y/o la ferulización a piezas vecinas. Este punto marca la falta de entendimiento en el origen del T.P.O. ya que se tratan las consecuencias y no los factores etiológicos.

En resumen, podríamos destacar los siguientes puntos:

1. El T.P.O. no tiene relación con la etiología de la enfermedad periodontal, por lo tanto no puede producir pérdida de inserción ni formar bolsa periodontal.
2. El T.P.O. es una patología con signos y síntomas característicos que indican la necesidad de su tratamiento como una entidad independiente.
3. Su aparición requiere presencia de alteraciones oclusales que provoquen un desequilibrio en la distribución de fuerzas generadas por el sistema gnático, pero por sobre todas las cosas de un terreno predisponente, siendo uno muy característico el del diente con periodonto reducido.
4. El diagnóstico y tratamiento del T.P.O. requiere un enfoque multidisciplinario, analizando en particular la etiología oclusal del mismo y no solo las condiciones del diente afectado.
5. El objetivo fundamental del tratamiento debe ser el de brindar una ***condición oclusal favorable***, a través de las distintas especialidades que requiera cada caso en particular, marcando una clara diferencia con la bibliografía que indica el desgaste selectivo y la ferulización de la pieza afectada como únicos tratamientos posibles.
6. Hoy en día, a través de la implantología y la regeneración de tejidos, existe la posibilidad de no sobrecargar las piezas dentarias remanentes con grandes rehabilitaciones fijas o ferulizaciones, incorporando pilares y conservando las estructuras dentarias sanas.

## Bibliografía

- 01 - Karolyi M. Beobachtungen uber pyorrhoea alveolaris**  
OUVZ, 1901, 17: 279.
- 02 - Stillman PR. The management of pyorrhoea**  
Dent Cosmos, 1917, 59: 405-414.
- 03 - Box H.K. Experimental traumatogenic occlusion in sheep.**  
Oral Health, 1935, 29: 9-15.
- 04 - Loe H, Theilade E, Wright WH, Jensen SB. Experimental gingivitis in man.**  
J Period Res, 1966, 1: 1-13
- 05 - Gher ME. Changing concepts. The effects of occlusion on periodontitis.**  
Dent Clin North Am, 1998, 42(2): 285-99.
- 06 - Glickman I, Smulow JB. Alterations in the pathway of gingival inflammation into the underlying tissues induced by excessive occlusal forces.**  
J Periodontol, 1962, 33: 7-13
- 07 - Waerhaug J. The angular bone defect and its relationship to trauma from occlusion and down growth of the subgingival plaque.**  
J Clin Period 1976: 3: 110-122
- 08 - Waerhaug J. The infrabony pocket and its relationship to trauma from occlusion and subgingival plaque.**  
J Period, 1979, 50: 355-365
- 09 - Svanberg G, Lindhe J. Experimental tooth hypermobility in the dog.**  
Odontol Revy, 1973, 24: 269-282
- 10 - Ericsson I, Lindhe J. Lack of significance of increased tooth mobility in experimental periodontitis.**  
J Periodontol, 1984, 65: 447-452
- 11 - Polson AM. Trauma and progression of marginal periodontitis in squirrel monkeys II: Codestructive factors of periodontitis and mechanically produced injury.**  
J Period Res, 1974, 9: 109-113
- 12 - Harrel S. Fuerzas oclusales como factor de riesgo de la enfermedad periodontal.**  
Periodont 2000 vol 7, 2004: 111-117
- 13 - Gher M. Non-surgical pocket therapy: dental occlusion.**  
Ann of Periodontol, 1996, 1: 567-580.
- 14 - Shefter G, McFall W. Occlusal relations and periodontal status in human adults.**  
J Periodontol, 1984, 55: 368-374.
- 15 - Pihlstrom B., Anderson K. et al. Association between signs of trauma from occlusion and periodontitis.**  
J Periodontol, 1986, 57: 1-6.
- 16 - Wang H; Burgett F. The influence of molar furcation involvement and mobility on future clinical periodontal attachment loss.**  
J Periodontol, 1994, 65: 25-29.
- 17 - Burgett F, Ramfjord S, Nissle R. A randomized trial of occlusal adjustment in the treatment of periodontitis patients.**  
J Clin Periodontol, 1992, 19: 381-387.
- 18 - Fleszar T, Knowles J, Morrison E, Burgett F, Ramfjord B. Tooth mobility and periodontal therapy.**  
J Clin Periodontol 1980, 7: 495-505.
- 19 - Glickman I, Smulow JB. Adaptive alterations in the periodontium of the rhesus monkey in chronic trauma from occlusion.**  
J Periodontol, 1968, Mar; 39(2):101-5.
- 20 - Lindhe J. Periodontología clínica e implantología odontológica 4ta ed. Editorial Panamericana, 2006. Capítulos 15 y 30.**
- 21 - Alonso A, Albertini J, Bechelli A. Oclusión y diagnóstico en Rehabilitación Oral.**  
Editorial Panamericana, 1999. Capítulos 9, 10, 11 y 12.



## Autores

Albertini German  
DNI: 24.366.383  
MN: 25.712  
Consultorio: Av. Santa Fe  
3040 2do A  
Telefono: 4826-0200  
Celular: 15-4498-0402

Bechelli Diego  
DNI 25.537.183  
MN 27.391  
Consultorio: Av. Gaona  
1770  
1er piso  
Telefono: 4581-1231  
Celular: 15-5841-6875

Capusotto Anibal  
DNI: 22.743.697  
MP: 43.238  
Consultorio: Av. Alvear 47  
(Martinez)  
Telefono: 4733-0717  
Celular: 15-5846-7511